

„ХЕРНИИ НА ПРЕДЕН АБДОМИНАЛЕН СИД“

**- од едукацијата на
Универзитетски клинички центар
Љубљана, Словенија
(23.11-19.12.2015)**


Д-р Драган Темовски

Хируршко одделение


ЈЗУ Општа болница „Борка Талески“

Прилеп

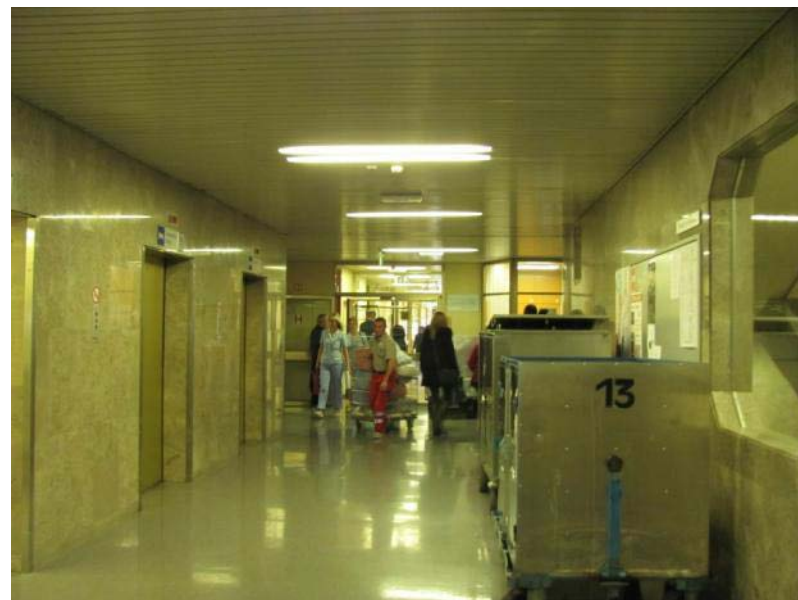Љубљана



Сместување

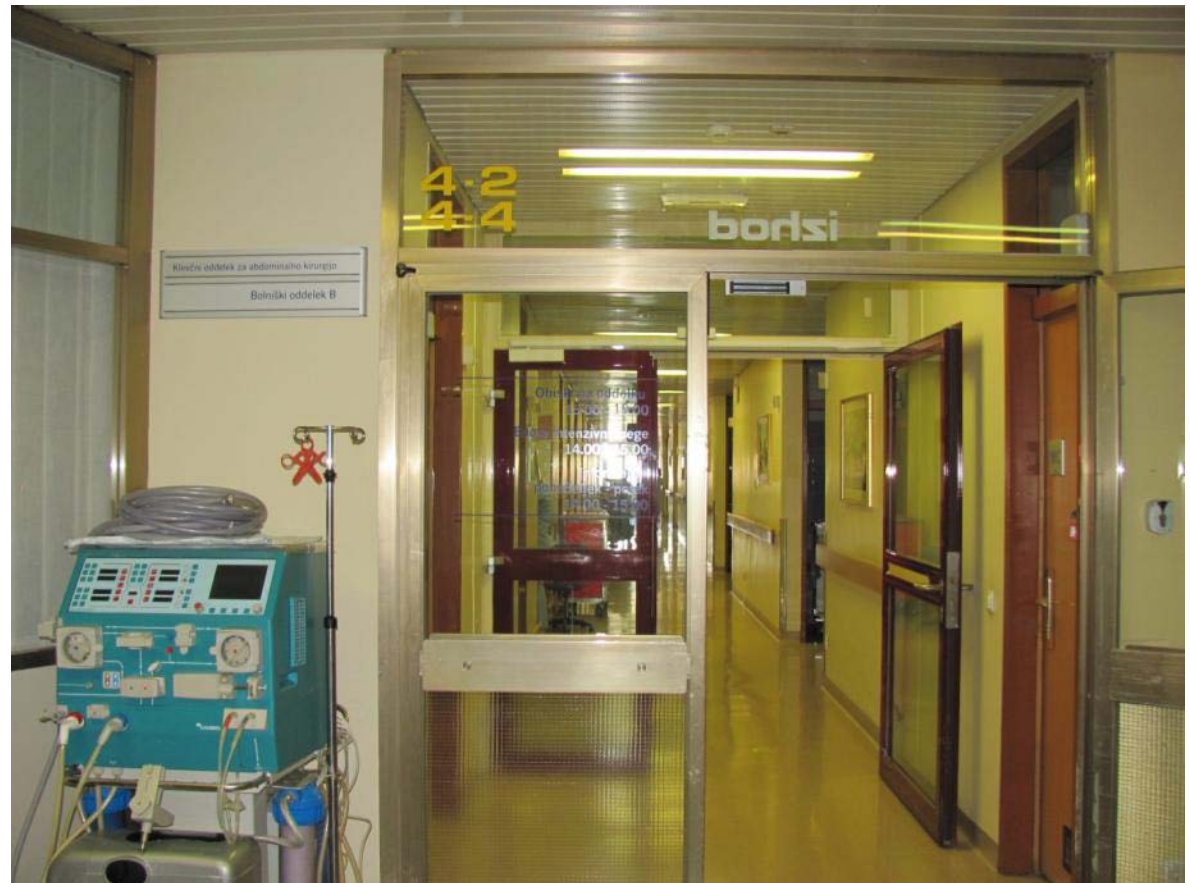

Универзитетски клинички центар - Љубљана



Оддел за абдоминална хирургија

- A
- B
- C
- D



Оддел за абдоминална хирургија - персонал на оддел „С“



- Prim. d-r Dragan Stanisavljevič, d-r med (средина)
> раководител на оддел „С“
- D-r Blaž Trotovshek, d-r med (десно)

Оддел за абдоминална хирургија - персонал на оддел „С“



- D-r Mihajlo Đokić, d-r med

Оддел за абдоминална хирургија - персонал на оддел „С“



Doc. d-r Franc Jelenc, d-r med
- Раководител на абдоминална хирургија



D-r Valentin Sojar, d-r med

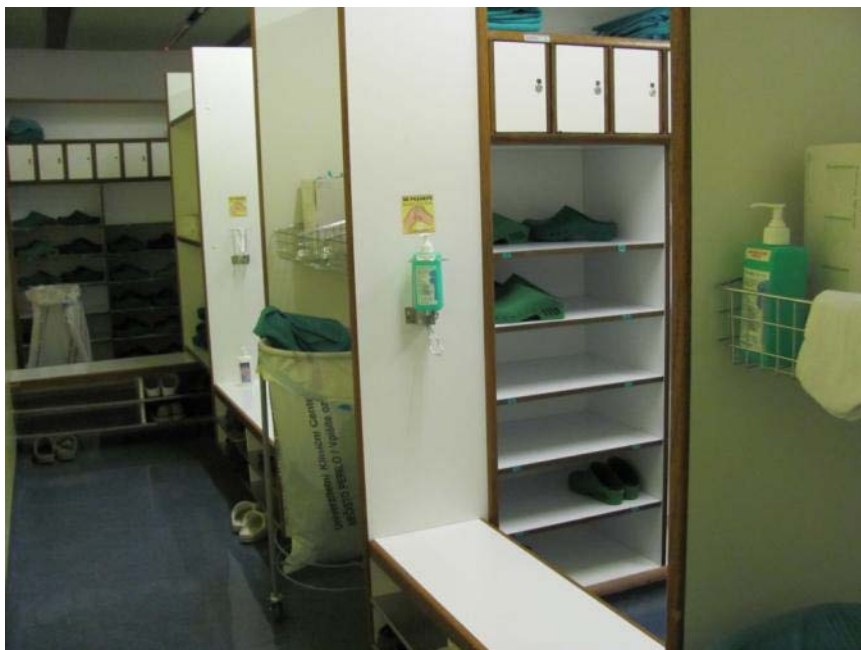

D-r Mark Mušič, d-r med

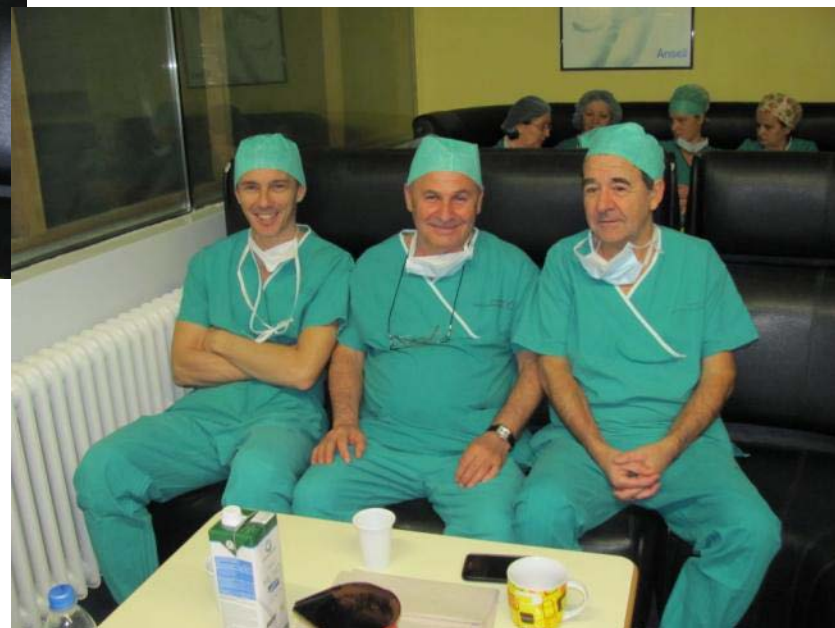

ОПЕРАЦИОНЕН БЛОК

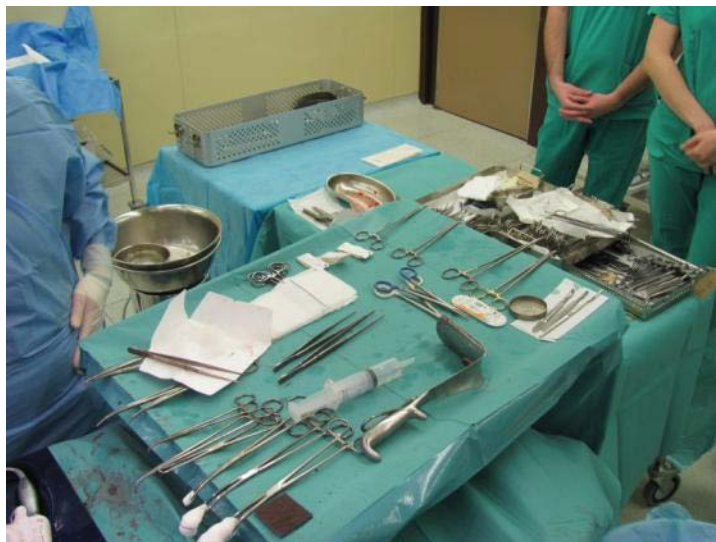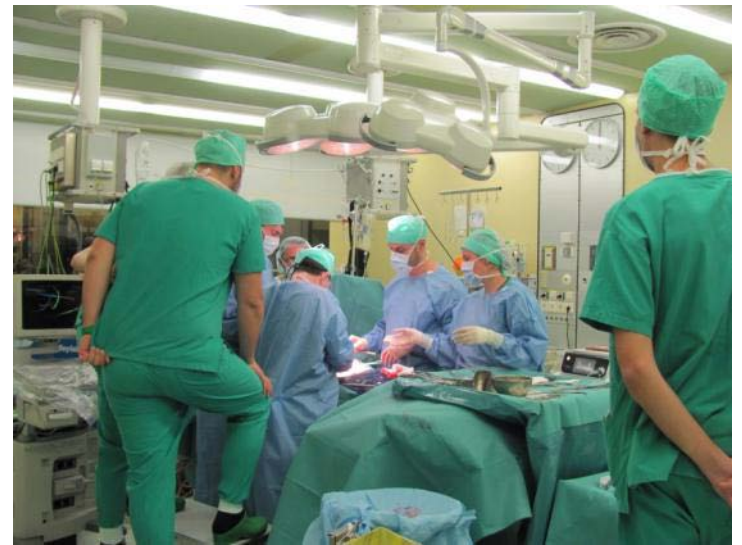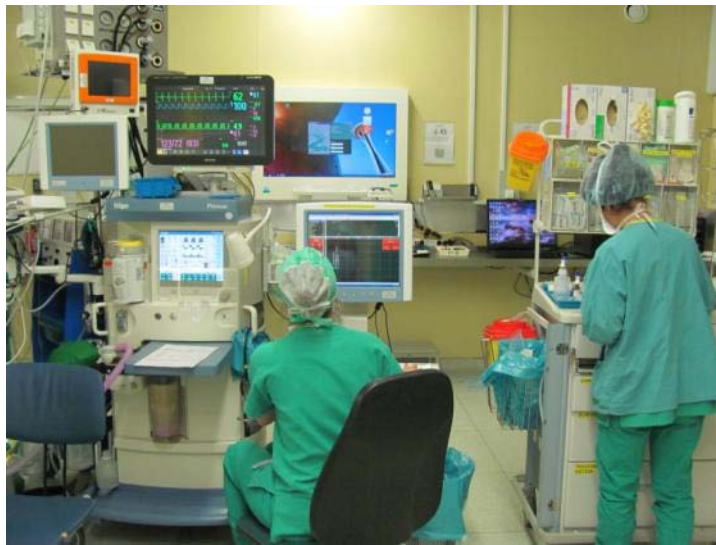- Филтер



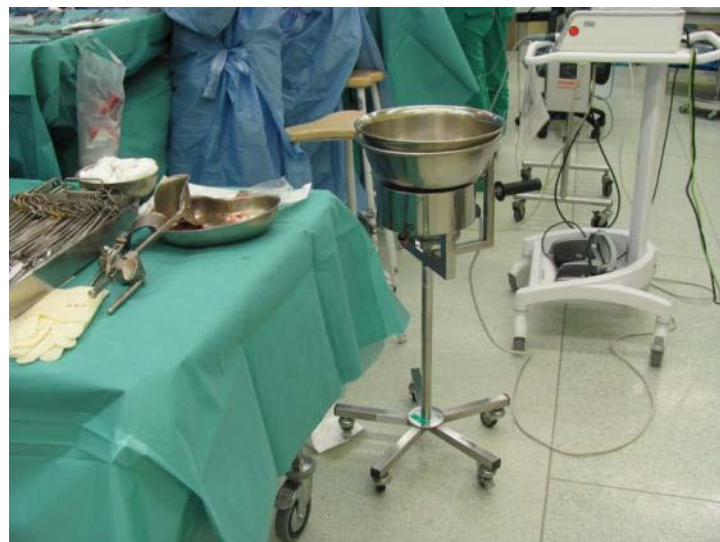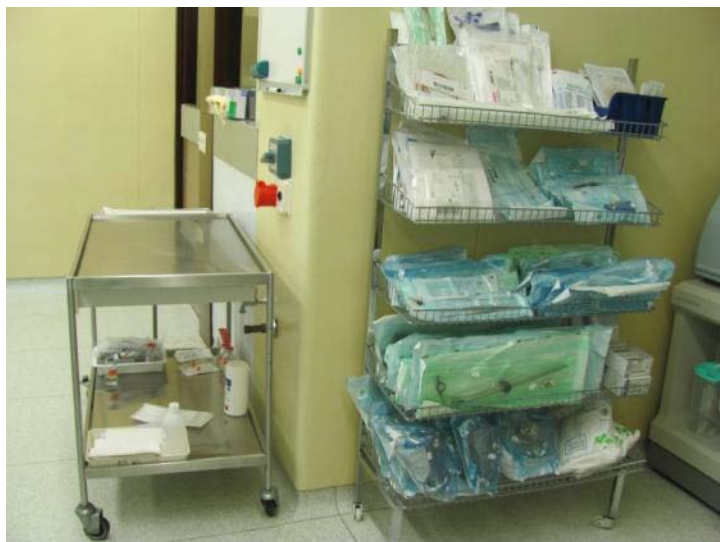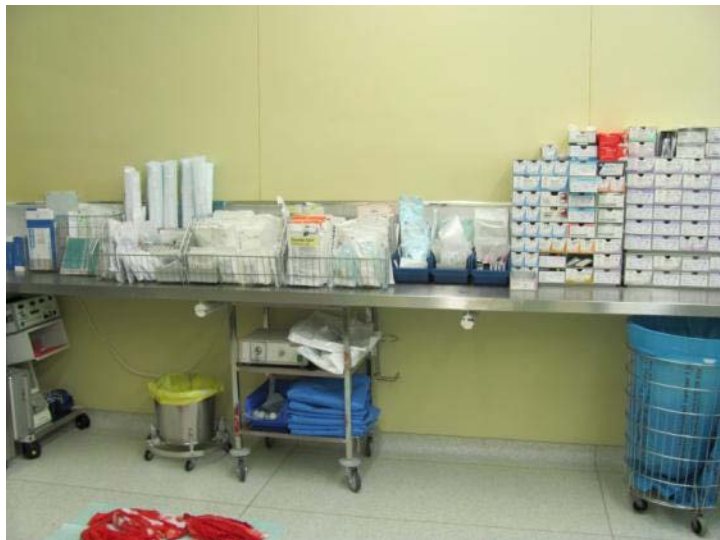- Простор за одмор



- Операциони сали



- Операциони сали





ОПЕРАТИВЕН ДЕЛ

- Stručen sastanok



Kirurška klinika
KO za abdominalno kirurgijo
OPERACIJSKI PROGRAM

dan: ponedeljek

30.11.2015

univerzitetni klinični center ljubljana

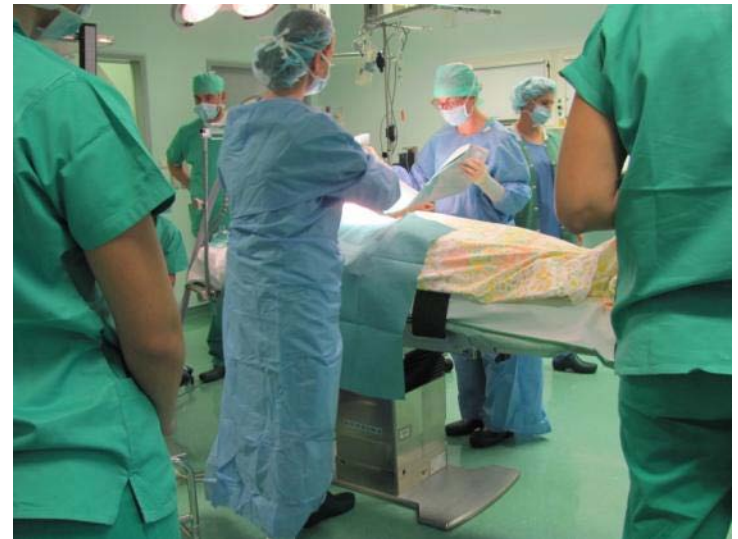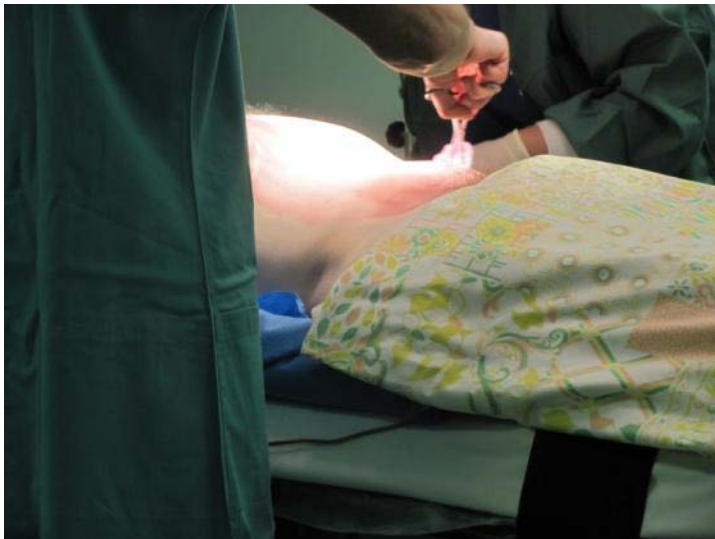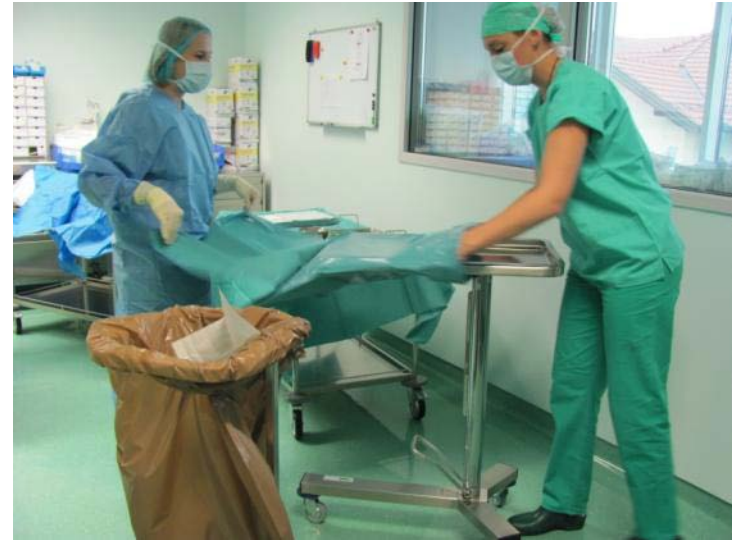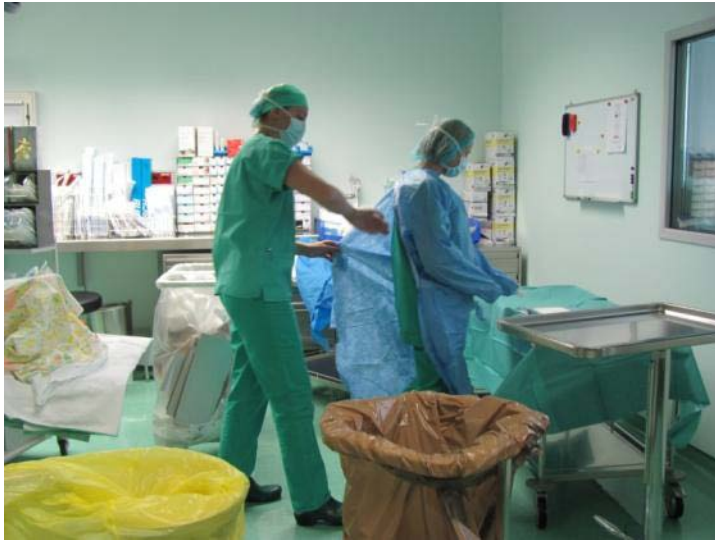Št.	Ime in ime, datum rojstva	oddelček / klinika	Predoperativna diagnoza / Posebnosti (MRSA, alergija, CIT.)	Predvidena operacija / Posebnosti, op. položaj, posebni instrumenti, implantati, preoperativni postopki: antibiotik, krvni derivati.	Kirurška ekipa	Trajanje OP (min)	HISTO
COB, operacijska soba 44							
1	PODKRAJSEK Matilda 15.03.1921	D 11	Icterus, Tu Klatskin, MRSA	Exploratio, resectio? (na hrbtu, SUK, Cefamezin, harmonični skalpel)	Trč. No, Badovinac	60 - 240	DA NE PATO / GINEKO / MIKRO
2	BAŠIN Boris 14.06.1949	D 6	Ca sigmæ, St. p. TX cordis	L resectio sigmæ (ginekološki, SUK, Garamycin, Efloran, harmonični skalpel)	No. Ja, Badovinac	150 - 180	DA NE PATO / GINEKO / MIKRO
COB, operacijska soba 53							
1	VIZOVIŠEK Uroš 05.07.1965 sprejem v ponedeljek	A 4	Chol., St. p. APE	Cholecystectomy laparoscopica (na hrbtu, SUK, Cefamezin)	Om, Svet	60	DA NE PATO / GINEKO / MIKRO
2	ŽAGAVEC Vincenc 04.07.1942	A 5	Tu papillæ Vateri	Exploratio, resectio? (na hrbtu, SUK, Cefamezin, harmonični skalpel)	Me, Om, Svet	60 - 240	DA NE PATO / GINEKO / MIKRO
OP GIN							
1	ČUČEK Marjan 21.04.1951	B 15	Pyelostenosis	Resectio ventriculi subtotalis (na hrbtu, SUK, Cefamezin)	Je, Ju, Slavec	150 - 180	DA NE PATO / GINEKO / MIKRO
2	PIŠLJAR Andrej 10.01.1989 sprejem v ponedeljek	B 15	Chol.	Cholecystectomy laparoscopica (na hrbtu, SUK, Cefamezin)	Taskovska, Ju	60	DA NE PATO / GINEKO / MIKRO
OP ONKO							
1	KLADNIK Silvester 23.01.1942	C 20	Ca ventriculi	Gastrectomia totalis (na hrbtu, SUK, Cefamezin, harmonični skalpel)	So, Do, Avguštin	150 - 180	DA NE PATO / GINEKO / MIKRO
2	ŠEĀA Dalia 01.11.1977 sprejem v ponedeljek	C 18	H. umbilicalis	Hernioplastica umbilicalis (na hrbtu, Cefamezin)	Avguštin, Dokič	60	DA NE PATO / GINEKO / MIKRO
OTROŠKA OPERACIJSKA							
1	Jusić Samir, roj. 2004	33 35	HID	Herniotomia, na hrbtu	MA, GV	30	
2	Šmajc Katarina, roj. 2010	33 35	HID	Hernioplastica, na hrbtu	GV, MA	30	
3	Dolinšek Žana, roj. 2010	33 35	H. umbilicalis	Hernioplastica, na hrbtu	MA, GV	30	
4	Jerić Mark, roj. 2015	33 35	HI bil.	Herniotomia, na hrbtu	GV, MA	40	
5	Slapnik Jaka, roj. 2014	33 35	HIS	Herniotomia, na hrbtu	MA, GV	30	
6	Jež Ulaga Žana, roj. 2011	33 35	H. umbilicalis	Hernioplastica, na hrbtu	GV, MA	30	
7	Hilić Eldin, roj. 2015	33 35	HID	Herniotomia, na hrbtu	MA, GV	30	

Urgenca op. (89-25): Mušič
Urgenca amb. - 12 ur (81-93): Mušič, Kogovšek
Otroška ambulanta: Gvardijančič, Mauček
Otroška kontrolna ambulanta: Gvardijančič, Mauček
Ambulanta - prvi pregledi in postabsorpcija (ob 08.30): Žakelj
Ambulanta sprejem (ob 8.30): Marolt
Ambulanta - kontrolni pregledi ob 09.00 uri: Petrič, Tomažič
Endoskopije Tomažič, Norčič, Mekicar, Kogovšek
Oddelek A (Omejc 72-64): Lasič
Oddelek B (Štor 72-65): Taskovska
Oddelek C (Stanisavčević 72-59): Košir Pogačnik
Oddelek D (Tomažič): Racman
Konzilarna služba + nujni klici (88-17): Brađa

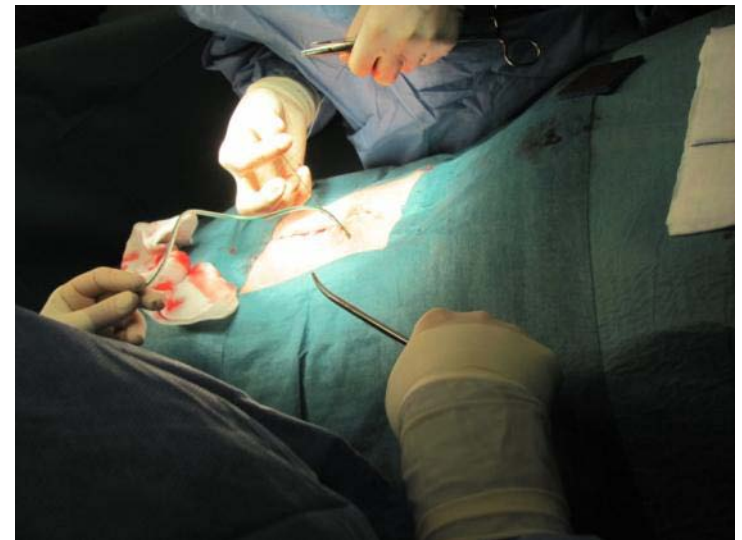
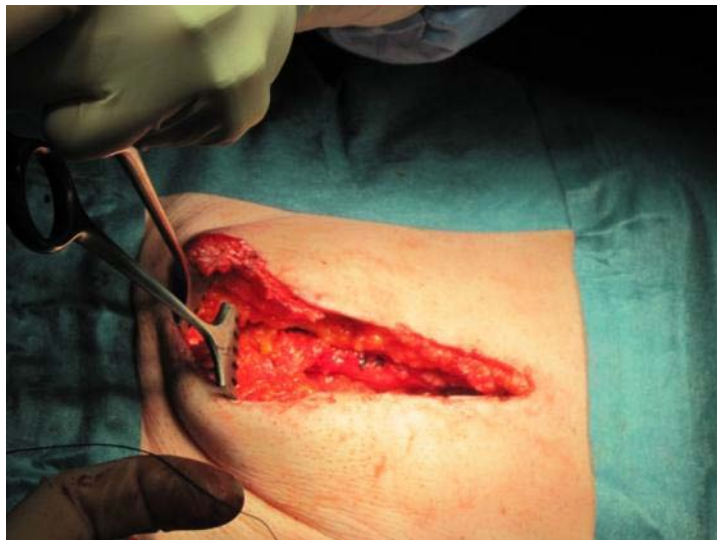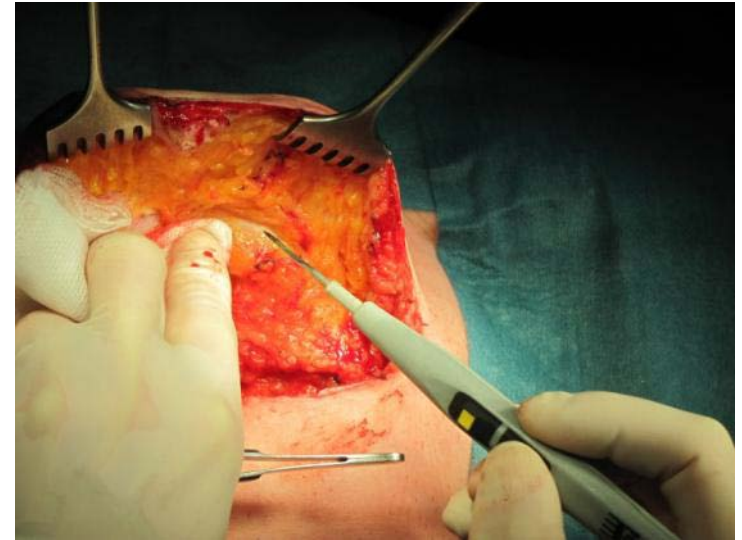
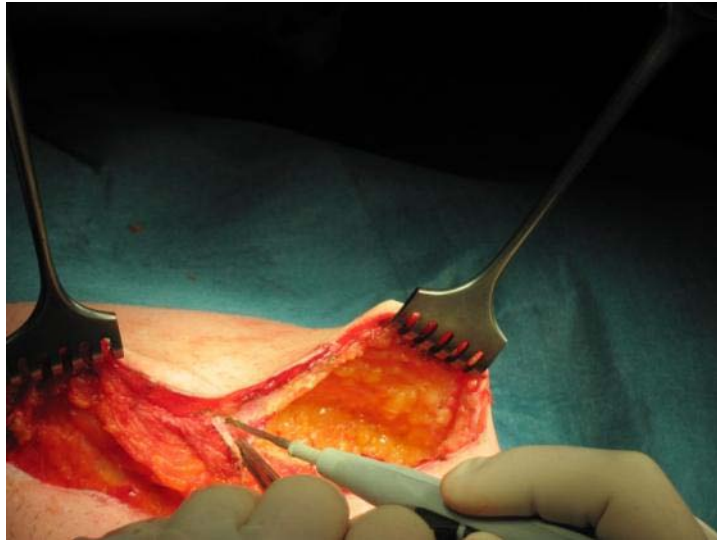
DEŽURNA EKIPA: Sojar, Juvan, Kogovšek, Avguštin

Program pripravili: asist. mag. Gregor Norčič, dr. med. Program potrjen:

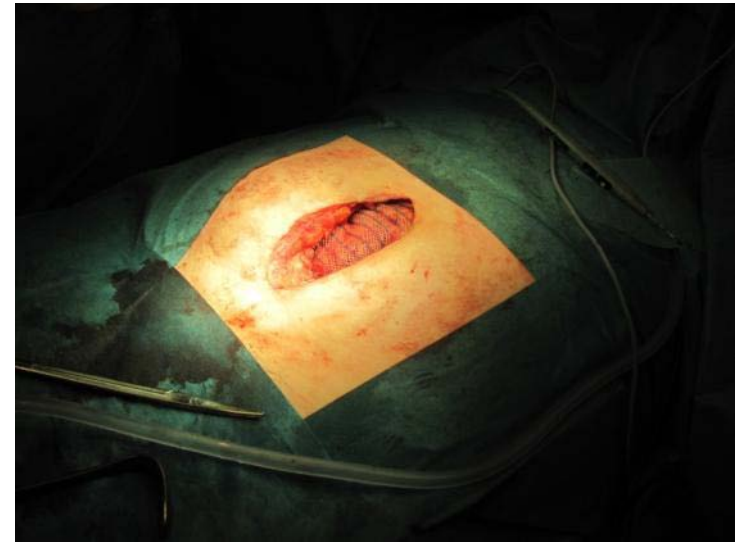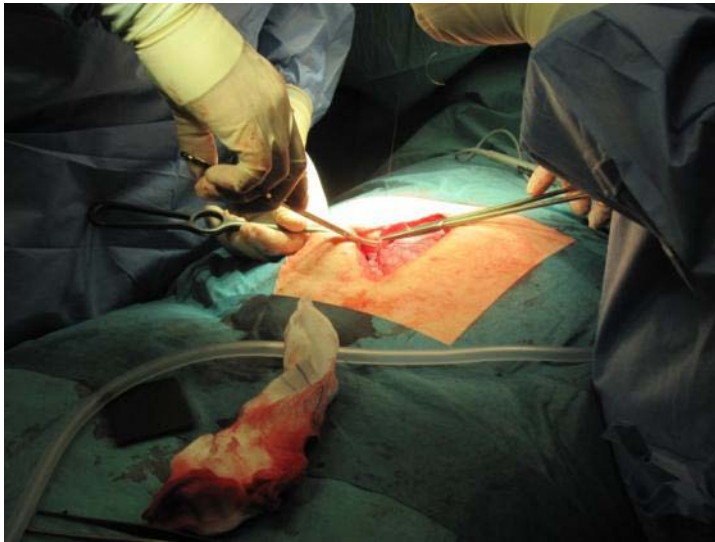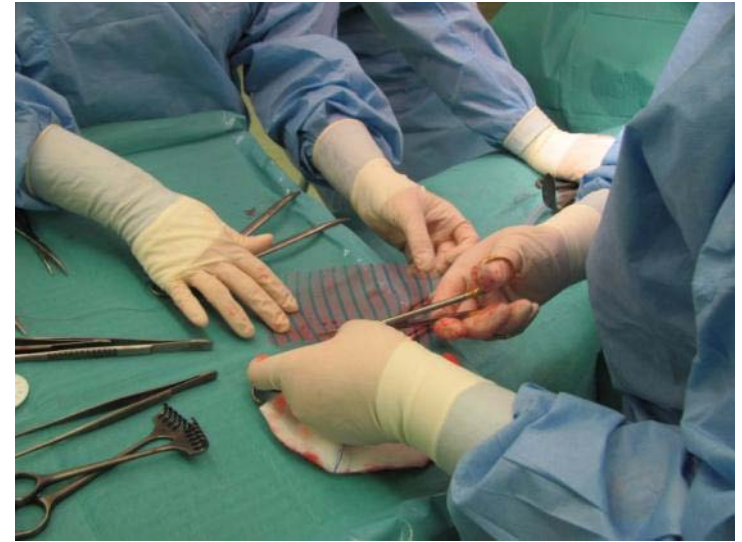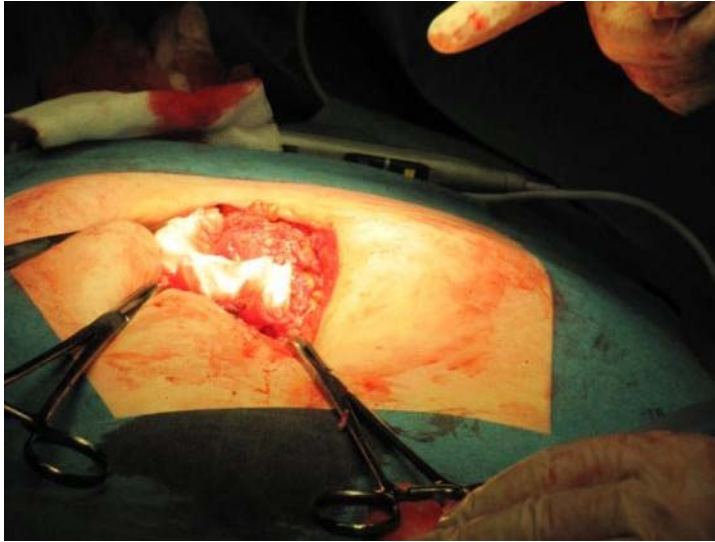
- Припрема



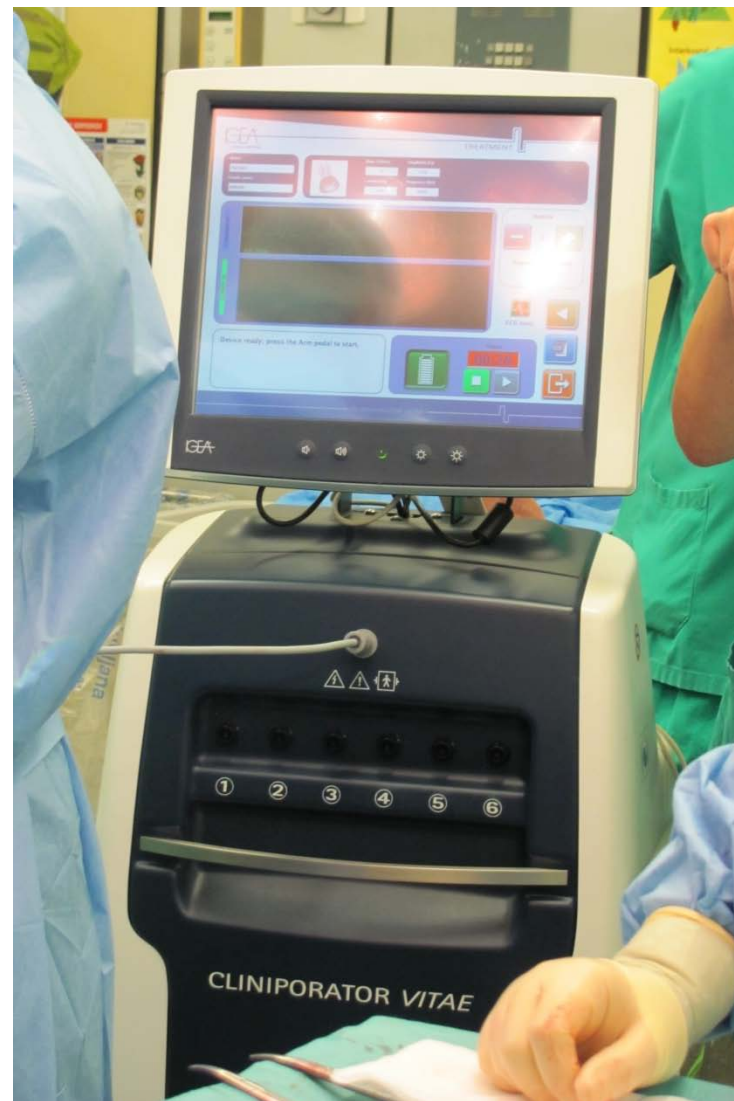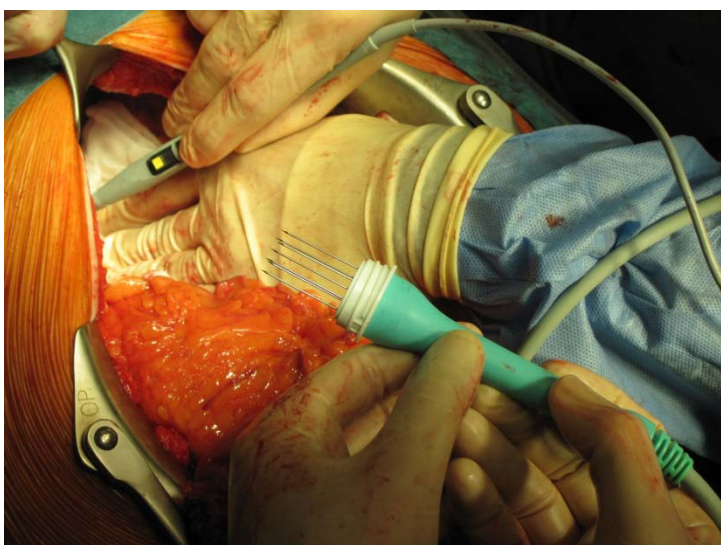
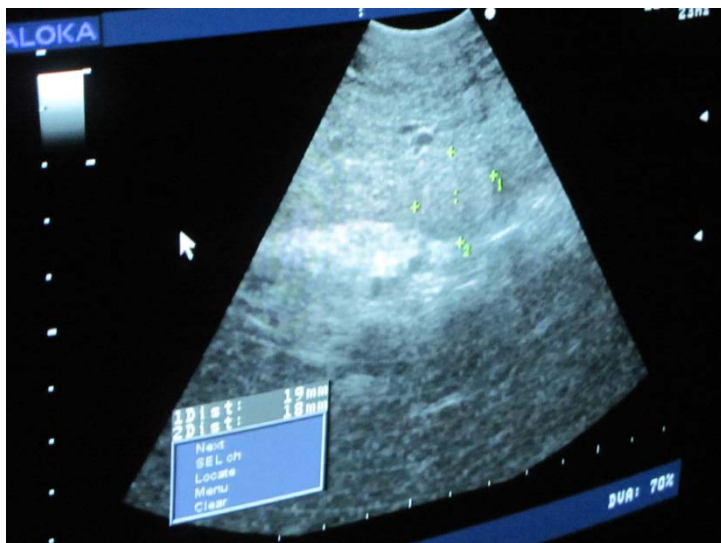1. *Hernia ventralis* без мрежа



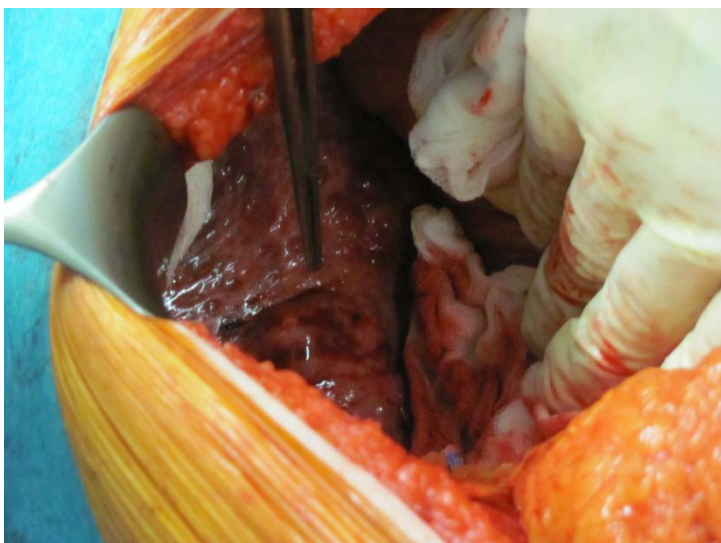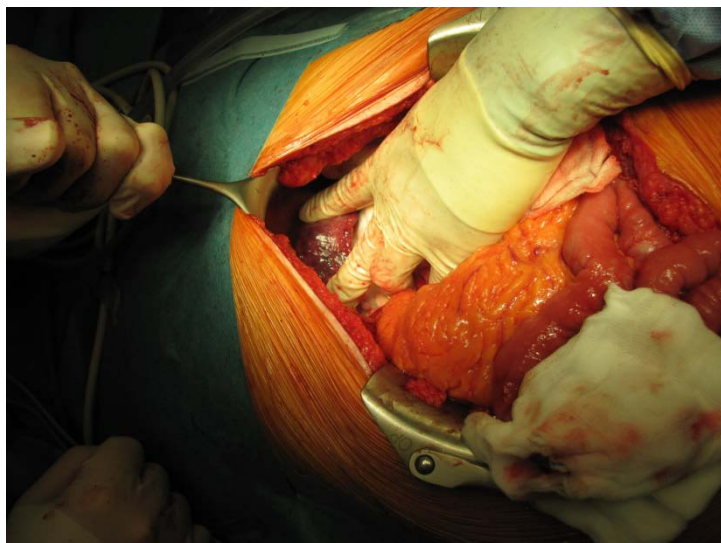
2. *Hernia ventralis* со мрежа



4. Електро хемотерапија и поставување на мрежа со вакман дренажа



4. Електро хемотерапија и поставување мрежа со вакман дренажа



 **TachoSil®**

léčivá houbička zdravilna gobica
Fibrinogenum humanum / humani fibrinogen /
Thrombinum humanum humani trombin
liečivá hubka gyógyszeres szivacs
ľudský fibrinogén / Humán fibrinogén /
ľudský trombín Humán trombín

1 houbička / 1 hubka s rozmerom / 1 gobica velikosti /
1 db 3,0 cm x 2,5 cm méretű szivacs

Pouze k místnímu použití.
Houbička obsahuje v jednom cm²
ľudský fibrinogén 5,5 mg
ľudský trombín 2,0 I.U.
Košský kolagén, ľudský albumín, riboflavín (E 101), chlorid sodný, dihydrát citrónanu sodného (E331), arginin-hydrochlorid.
Uchovávajte mimo dosah a dohľad detí.

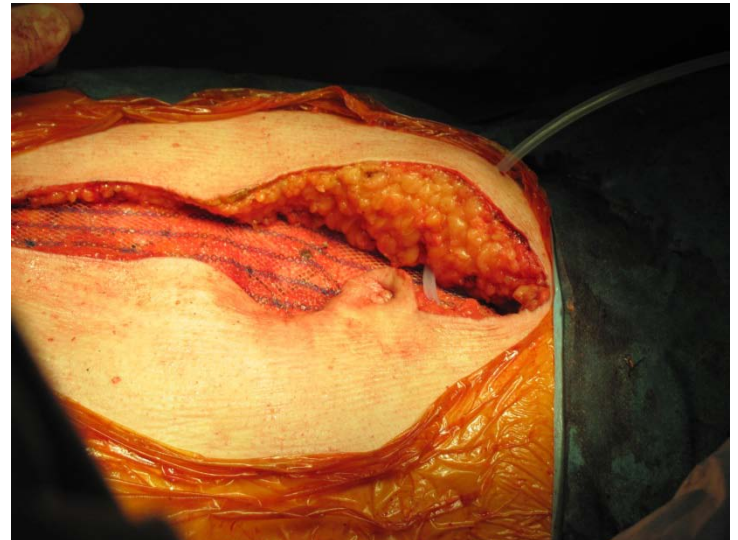
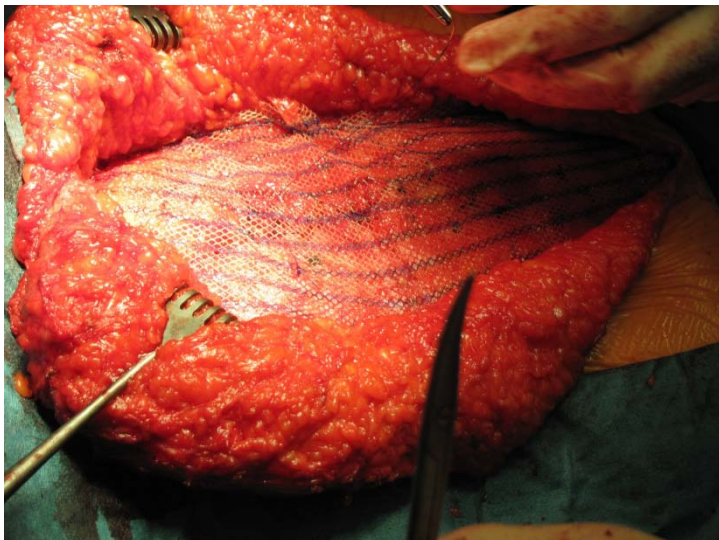
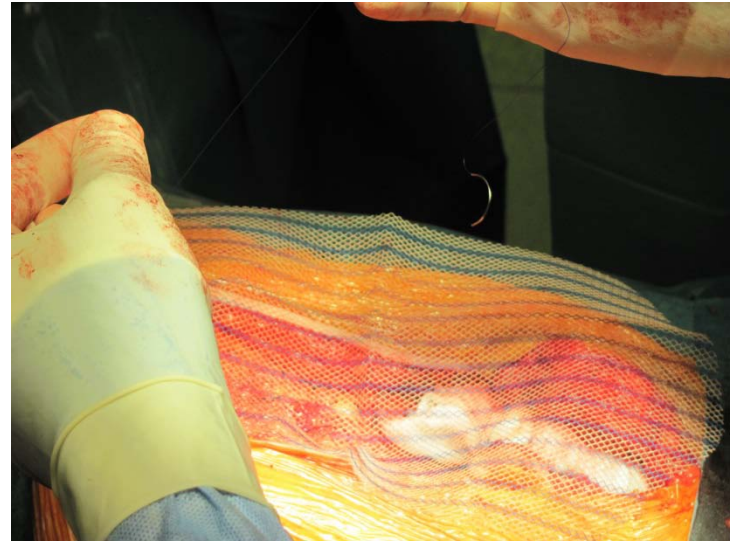
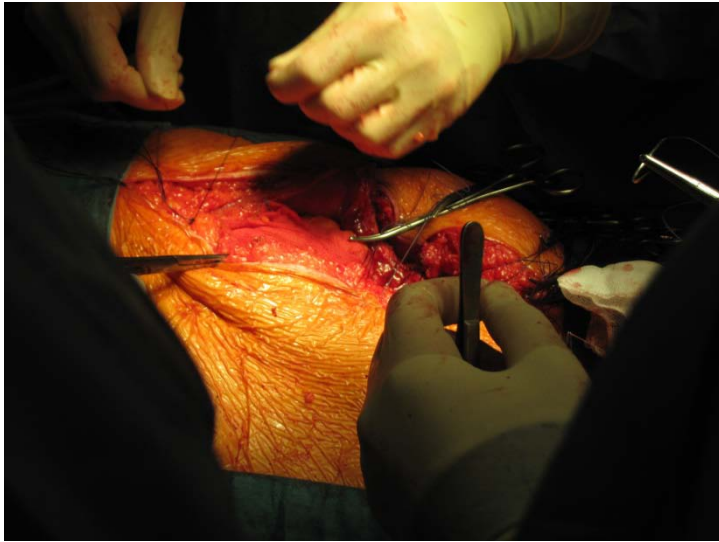
Na lokálne použitie
Každá hubka obsahuje na cm²
ľudský fibrinogén 5,5 mg
ľudský trombín 2,0 IU
Košský kolagén, ľudský albumín, riboflavín (E101), chlorid sodný, citrónan sodný (E331), L-arginínhydrochlorid
Uchovávajte mimo dosahu a dohľadu detí.

Za lokálne uporabo.
Vsaka gobica vsebuje na cm²
humani fibrinogen 5,5 mg
humani trombin 2,0 i.e.
Koški kolagén, humani albumín, riboflavín (E101), natrijev klorid, natrijev citrat (E331), L-argininijev klorid
Zdravilo shranjujte nedosegljivo otrokom!

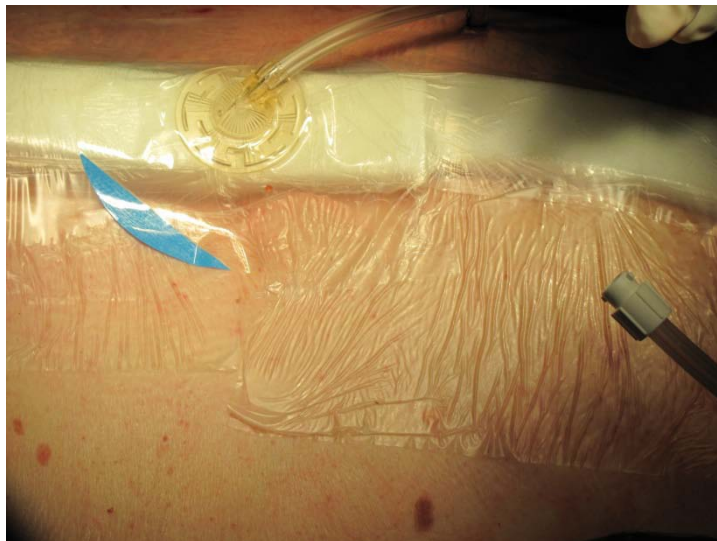
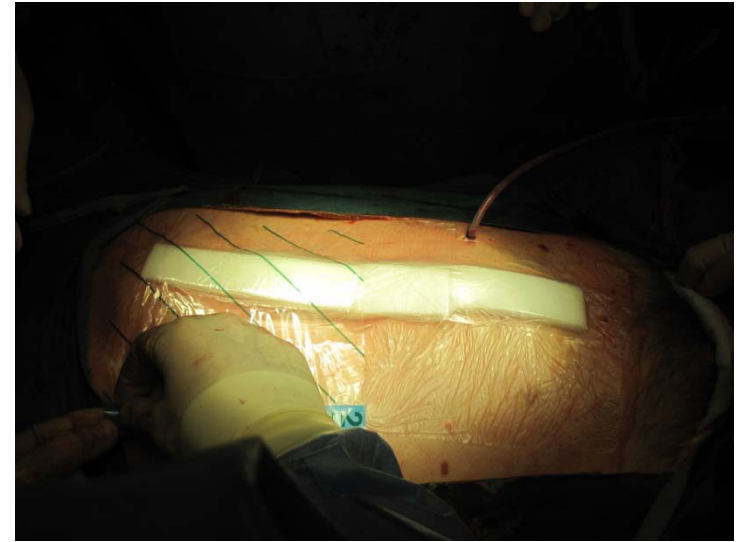
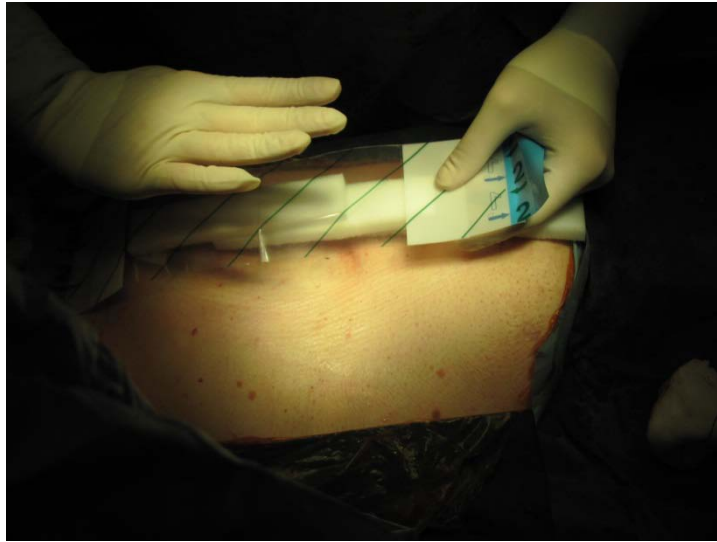
Lokális alkalmazásra
Mindegyik szivacs cm²-enként
5,5 mg humán fibrinogént
2,0 NE humán thrombint tartalmaz
Ló kollagén, humán albumin, riboflavín (E101), és nátrium-klorid, trinátrium-citrát (E331), L-arginin-hidroklorid.
A gyógyszer gyermekektől elzárva tartandó!




4. Електро хемотерапија и поставување мрежа со вакман дренажа



4. Електро хемотерапија и поставување мрежа со вакман дренажа







КУЛТУРНО-ЗАБАВЕН ЖИВОТ

Дружба



Поклон портрети



Поклон портрети





Ви благодарам на вниманието!